

即時荷重された Laser-Lok インプラント



Histologic evaluation of 3 retrieved immediately loaded implants after a 4-month period.

即時荷重インプラント 3 本の 4 ヶ月後の組織学的評価

I Giovanna, G Pecora, A Scarano, V Perrotti, A Piattelli.
Implant Dentistry. Vol 15, Number 3, 2006.

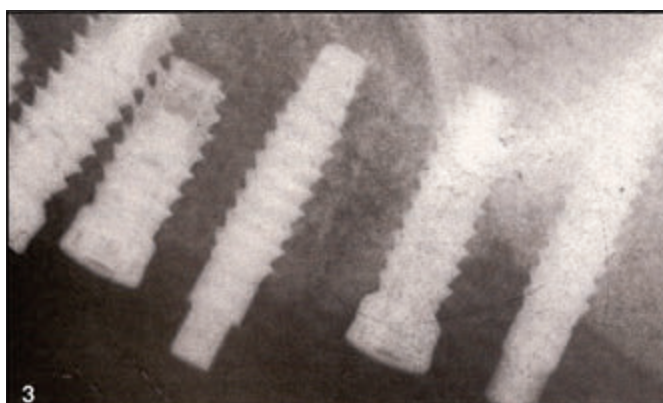


図 3：最終および暫間インプラントが埋入されている。

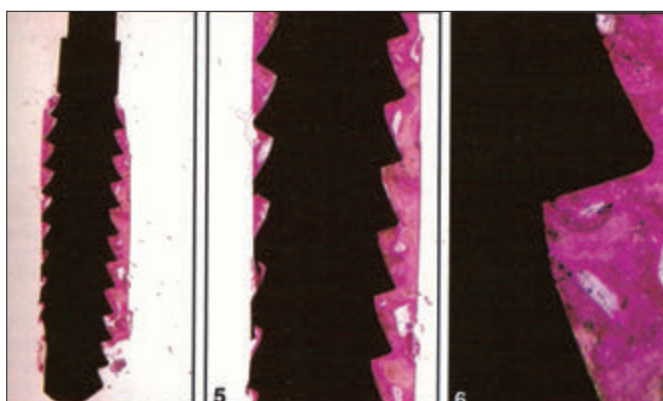


図 4：低倍率拡大。主として層板骨がインプラント表面に接触しているのがみえる。骨髓腔はほとんど存在しない。最初の骨 - インプラント接触はインプラントの最初のネジ山より上のレベルである。ネジ山の先端部に骨吸収を起こしている部位はない (酸性フクシンおよびトルイジンブルー、原拡大率= 12)

要約

目的： 男性患者 1 名に即時荷重（暫間補綴装置荷重）で埋入したチタンインプラント 3 本を、荷重 4 ヶ月後に撤去し、インプラント周囲の組織反応および骨 - チタン接触面の分析を組織学的、組織形態計測的におこなうこと。

材料および方法： 上顎が部分無歯顎の 35 歳の患者は、治療期間中に可撤式暫間補綴装置を希望しなかったため、3 本の最終インプラント埋入と、骨結合期間中に使用する 3 本の暫間インプラントを埋入することとした。暫間インプラントには手術同一日にレジン補綴装置を咬合接触させて装着し荷重をかけた。二次手術は 4 ヶ月後、暫間補綴装置を取り外し、トレフィンバーを用いて暫間インプラントを抜去した。抜去の時点で、全てのインプラントは臨床的に骨結合していた。光学顕微鏡で観察するために組織標本を作製した。

結果： 低倍率で観察すると、骨梁がインプラント周囲に存在することが確認できた。骨リモデリング部位およびハバース系がインプラント表面近くに観察された。偏光顕微鏡では、スレッドの歯冠側で、層板骨がインプラント表面に対して平行に走る傾向が観察できた。その一方、下方部のスレッドにおいては、骨層板はインプラント表面に対して垂直に走っていた。