


即時荷重単歯修復



Clinical, Radiographic, and Esthetic Evaluation of Immediately Loaded Laser Microtextured Implants Placed into Fresh Extraction Sockets in the Anterior Maxilla: A 2-Year Retrospective Multicentric Study

上顎前歯部に抜歯即時埋入された Laser による微小表面性状を付与したインプラントの臨床的、放射線学的、審美的評価

Guarnieri, Renzo MD, DDS; Placella, Roberto DDS; Testarelli, Luca DDS, PhD; Iorio-Siciliano, Vincenzo DDS, PhD; Grande, Maurizio DDS

Implant Dentistry, April 2014, Volume 23, Issue 2, p. 144-154.

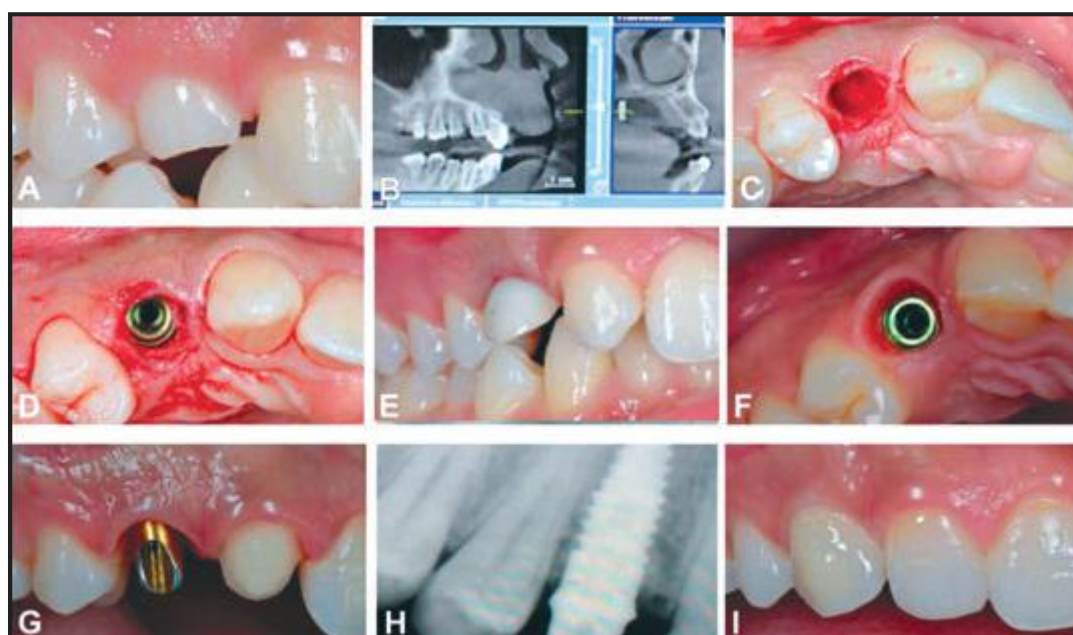


図 1：上顎前歯部に抜歯即時埋入し、即時補綴を行ったインプラントの例。(A) 臨床所見、(B) 術前 X 線写真、(C) 非侵襲性の抜歯、(D) インプラント埋入、(E) 即時暫間クラウン、(F) 4 ヶ月経過のインプラント周囲の組織治癒、(G) 最終補綴装置用アパットメント、(H) 2 年経過の X 線写真、(I) 2 年経過の臨床所見

表 1. BSL に関連した T1(6 ヶ月)、T2(1 年)、T3(2 年) 時点の辺縁骨吸収			
部位	T1	T2	T3
近心骨吸収、平均 ± SD (mm)	0.41 ± 0.26 (0.10-0.97)	0.51 ± 0.50 (0.17-1.05)	0.58 ± 0.53 (0.17-1.15)
遠心骨吸収、平均 ± SD (mm)	0.47 ± 0.24 (0.08-0.85)	0.53 ± 0.68 (0.32-1.00)	0.57 ± 0.70 (0.42-1.10)

目的

レーザーによる微小表面性状をカラー部に付与したインプラントの上顎前歯部への抜歯即時埋入と暫間補綴装着後の、臨床的、放射線学的、審美的評価。

方法

歯肉のバイオタイプが厚く理想的な歯肉レベル/コントゥアを保持し、抜歯窩歯槽骨が保存されている 46 名の患者 (男性 24 名、女性 22 名) に、46 本の BioHorizons のテーパード・インターナル Laser-Lok インプラントを即時埋入し、非機能荷重にて即時補綴をおこなった。埋入後 6、12 および 24 ヶ月において残存率、皮質骨吸収およびインプラント周囲粘膜の位置変化を評価した。

結果

残存率は 95.6%であった。近遠心の辺縁骨吸収平均は埋入後 24 ヶ月でそれぞれ、0.58mm (SD = 0.53; 幅 0.17 - 1.15)、0.57mm (SD = 0.70; 幅 0.42 - 1.10)であった。近遠心の歯間乳頭の高さの回復はそれぞれ 1.8mm、1.5mmであった。唇側中央の歯肉の退縮は 24 ヶ月後に平均で 0.12mm を示した。