

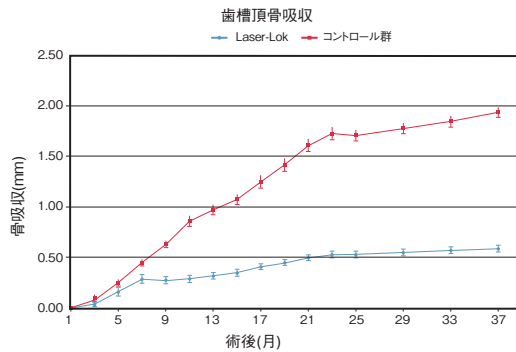
3年間の前向き比較研究



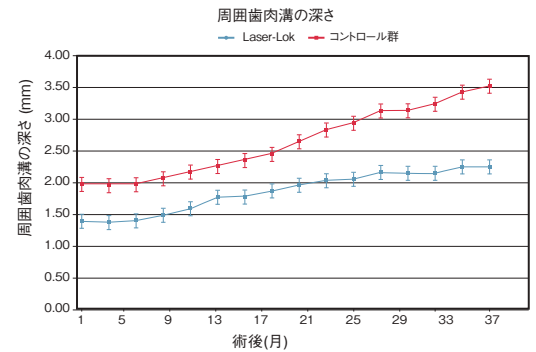
Clinical evaluation of laser microtexturing for soft tissue and bone attachment to dental implants.

歯科インプラントに軟組織および骨の付着を誘導するレーザーマイクロテクスチャーの臨床的評価

GE Pecora, R Ceccarelli, M. Bonelli, H. Alexander, JL Ricci.
 Implant Dentistry. Volume 18(1). February 2009. pp. 57-66.



歯槽頂骨吸収。Laser-Lok vs. コントロール群。術後37ヶ月のフォローアップ。誤差範囲=標準誤差; 5ヶ月後 p<0.005



周囲歯肉溝の深さ。Laser-Lok vs. コントロール群。術後37ヶ月のフォローアップ。誤差範囲=標準誤差; 全期間を通じてp<0.005

緒言

テーパードタイプのインプラント (Laser-Lok [LL] 表面処理) には 2mm 幅のカラー部があるが、上皮の下方増殖を抑制し、骨および結合組織の付着を優先的に獲得するため、カラー部の下 1.5mm 幅の表面にレーザーマイクロテクスチャーを付与している。本研究ではこの LL を用い、前向き対照多施設臨床試験をおこなった。

材料

15 名の患者に 20 組のインプラントを埋入し術後 1 ~ 37 ヶ月間計測をおこなったデータを報告する。コントロール群には同じ形状の機械研磨のカラー部があるインプラントを用い、LL インプラントの隣の部位に埋入した。出血指数、歯垢指数、周囲歯肉溝の深さ、および歯槽頂骨吸収の数値を報告する。

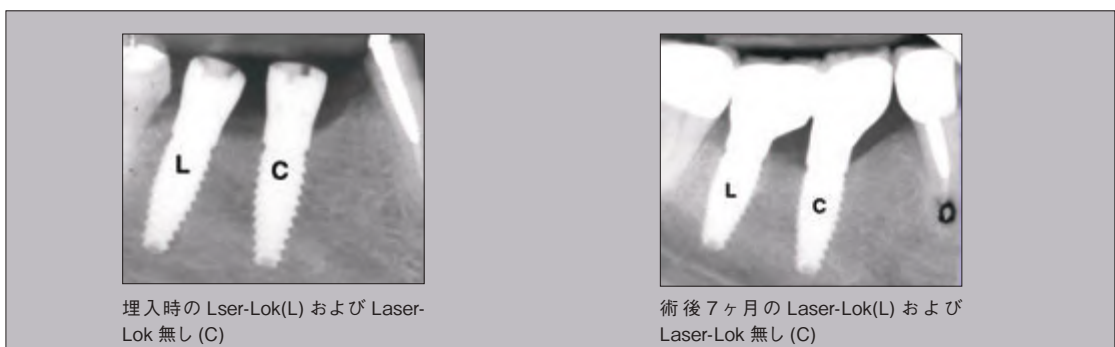
結果

出血指数および歯垢指数については、統計的有意差はみられなかった。実験期間を通して周囲歯肉溝の深さには有意差が確認され、歯槽頂骨吸収に関しては 7 ヶ月後に有意差がみられた (P<0.001)。37 ヶ月時点では、LL 群については周囲歯肉溝の深さは平均 2.30mm、歯槽頂骨吸収は 0.59mm であった。一方、コントロール群はそれぞれ 3.60mm、1.94mm であった。また、下顎と上顎を比較した場合、上顎の歯槽頂骨吸収および周囲歯肉溝の深さにおける両群の違いは、下顎におけるそれよりも大きい差である傾向がみられたが (コントロール群 - LL 群)、下顎、上顎の間に統計的有意差はなかった。

考察

LL 群とコントロール群の間に常に認められた周囲歯肉溝の深さの有意差は、歯槽頂骨縁上の安定した軟組織封鎖によるものであることが明らかである。LL 群の歯槽頂骨吸収は最大で 0.59mm までであるのに対し、コントロール群では 1.94mm に及んだ。LL インプラントは安全性エンドポイントの歯垢指数ならびに歯肉溝出血指数において同程度であることがわかった。LL 群における歯槽頂骨維持の優位性に関しては、下顎と上顎に有意差は認められなかった。

7年後のフォローアップ



埋入時の Lser-Lok(L) および Laser-Lok 無し (C)

術後7ヶ月の Laser-Lok(L) および Laser-Lok 無し (C)

マルチユニット vs. NobelReplace™ Select 1年間の研究




The effects of laser microtexturing of the dental implant collar on crestal bone levels and peri-implant health.

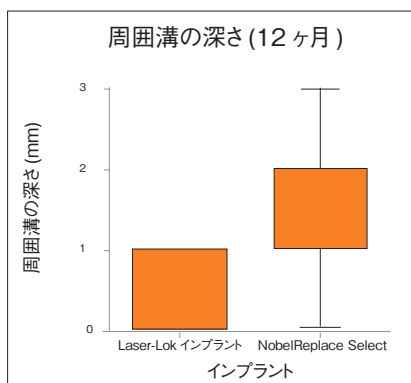
インプラントカラー部に付与したレーザーマイクロテクスチャーの、歯槽骨レベルおよびインプラント周囲の衛生に対する効果

S Botos, H Yousef, B Zweig, R Flinton, S Weiner.

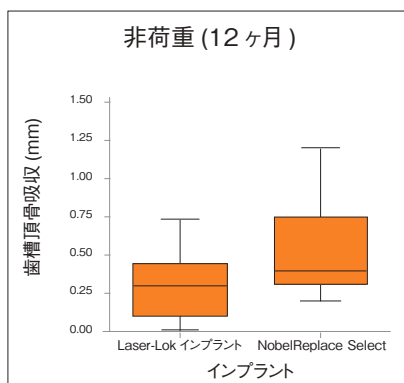
Int J Oral Maxillofac Implants 2011;26:492-498.



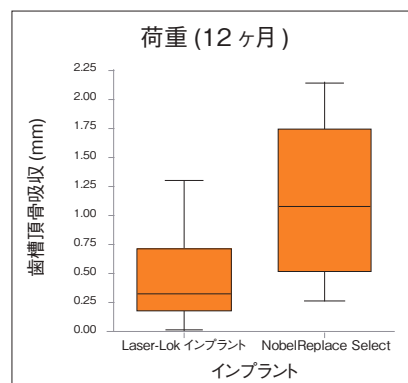
インプラント埋入プロトコルに従い、2本は荷重、2本は非荷重で埋入



12ヶ月後、Laser-Lok インプラント周囲溝の深さは 0.43mm。NobelReplace Select は 1.64mm であった ($p < 0.001$)



非荷重の場合の歯槽頂骨吸収の平均は、Laser-Lok インプラントで 0.29mm。一方 NobelReplace Select は 0.55mm であった ($p < 0.01$)



荷重の場合の歯槽頂骨吸収の平均は、Laser-Lok インプラントで 0.42mm。一方 NobelReplace Select は 1.13mm であった ($p < 0.001$)

要約

目的: 機械研磨されたカラーは、歯科インプラントにとって歯垢の蓄積および歯槽頂骨吸収を減少させると言われている。最近の研究では、チタン表面を粗面にすることで骨結合を促進し、結合組織の付着を促進することが示唆されている。本研究の目的は、カラー部にレーザーマイクロテクスチャーが加工されたインプラントと機械加工のインプラントという2つの異なるインプラントシステムを用い、近接した歯槽頂の骨高径を比較することである。

材料と方法: 4本のインプラントのうち、2本はLaser-Lok、また2本はNobelReplace Selectを下顎前歯部に埋入し、オーバーデンチャー用アバットメントを装着することにした。インプラントは交互に埋入され、両遠心に埋入された両タイプのインプラントともボールアバットメントを装着した。近心のインプラントは非荷重のままとした。遠心のインプラントについては既製デンチャーを即時荷重にて装着した。荷重をかけたインプラントについては、6ヶ月および12ヶ月後に歯垢指数、出血指数、周囲溝の深さ(PDs)を計測した。両グループの骨吸収(荷重および非荷重)を標準X線写真で評価した。

結果: 歯垢および出血についてはタイプにかかわらず同様の数値であった。PDsについては、Laser-Lok(それぞれ6ヶ月、12ヶ月 0.36 ± 0.5mm および 0.43 ± 0.51mm)はNobelReplace Select(1.14 ± 0.77mm および 1.64 ± 0.93mm; $P < 0.05$)より浅かった。6および12ヶ月の各時点では、Laser-Lokは、荷重(0.19 ± 0.15mm および 0.42 ± 0.34mm)ならびに非荷重(0.15 ± 0.15mm および 0.29 ± 0.20mm)ともに、NobelReplace Selectの荷重(0.72 ± 0.5mm および 1.13 ± 0.61mm)ならびに非荷重(0.29 ± 0.28mm および 0.55 ± 0.32mm)より歯槽頂骨吸収が少なかった。

結論: レーザーマイクロテクスチャーをカラー部に付与することでPDsは浅くなり、インプラント周囲の歯槽頂骨吸収は、機械研磨したカラーのインプラント周囲に観察されたレベルより小さくなった。

• NobelReplace は Nobel Biocare の商標です。

長期症例研究



Long-term case studies using a Laser-Lok implant.

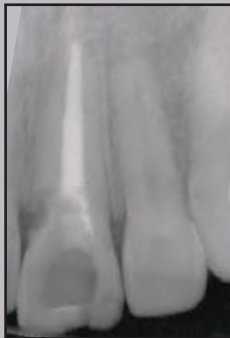Laser-Lok インプラントを使用した長期の症例研究

転載許可 / Cary Shapoff, DDS、歯周治療専門医 (Fairfield, Connecticut)
症例 1 および 2 の補綴 / Jeffrey A. Babushkin, DDS (Trumbull, Connecticut)
症例 3 の補綴 / Dr. Perry Kest (Southbury, Connecticut)

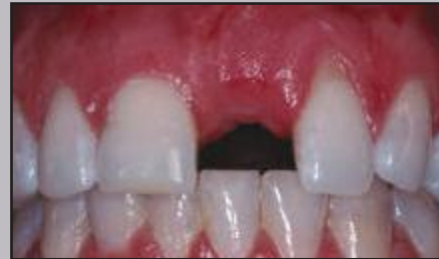要約

動物およびヒトを対象とした歯科インプラント研究において、ヒーリングアバットメント装着時から補綴後の様々な期間に至る歯槽頂骨吸収は数多く報告されている。この骨吸収によって歯間乳頭の喪失およびクラウンマージンの退縮が起こり得る。ここに報告する 3 症例では、歯槽頂骨および軟組織の審美性の維持が可能となる Laser-Lok マイクロチャネルをカラー部に付与したインプラントを使用し、長期的結果を示す。症例 1 は抜歯、抜歯窩への移植、6 ヶ月後のインプラント埋入、その後 6 ヶ月の最終補綴装着。症例 2 では抜歯、骨移植とインプラント即時埋入、その後 2 ヶ月の暫間クラウン装着。また症例 3 では、先天性側切歯欠損の待時修復による治療例を示す。

症例 1 (Laser-Lok インプラント使用を報告した最初の症例)

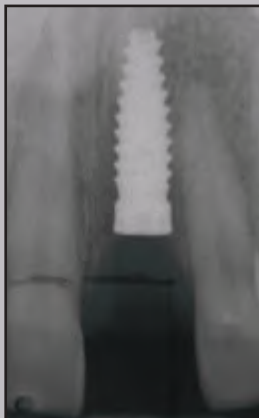


抜歯前の上顎左 1 番

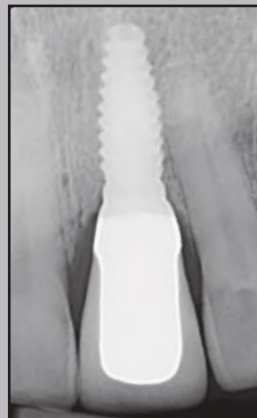


抜歯およびグラフト後の前歯部

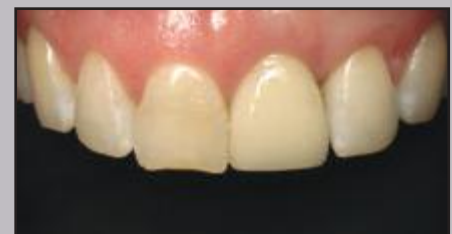34 歳の女性。上顎左 1 番の CEJ のレベルで外側性骨吸収がみられた。様々な治療オプションを提示したところ、患者の選択は抜歯およびインプラントの埋入であった。非外傷性の抜歯をおこなったところ、即時埋入では十分な初期固定が得られないことが抜歯窩の解剖学的形態から予測された。そこで、抜歯窩に同種石灰化骨を移植して 6 ヶ月間の治癒を経て、カラー部に Laser-Lok マイクロチャネルを施したインプラントを埋入した。隣在歯の上顎左 2 番に根面被覆を目的とした上皮結合組織移植もおこなった。埋入 6 ヶ月後に二次手術をおこない、カスタムアバットメントおよびメタルボンドクラウンにて修復をおこなった。注目すべきは修復後 10 年経過しているにもかかわらず、歯槽頂骨レベルが素晴らしい状態 (インプラント・アバットメント境界から 0.5mm 以内) に維持されていることである。軟組織のマージンは安定しており、歯周の衛生状態も優れている。



埋入時の Laser-Lok インプラント



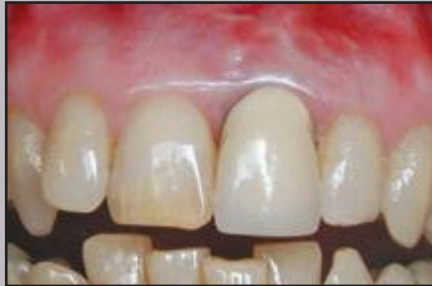補綴装置装着後 13 年経過において維持されている骨レベル



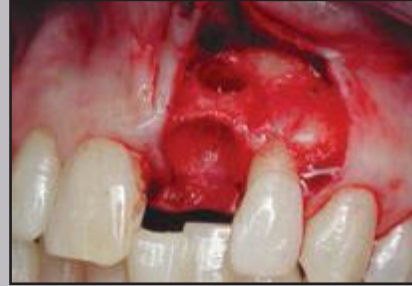補綴装置装着後 13 年経過における Laser-Lok インプラント

長期症例研究

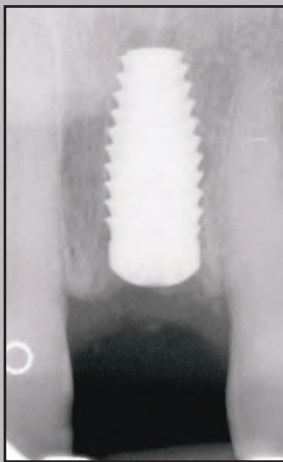
症例 2



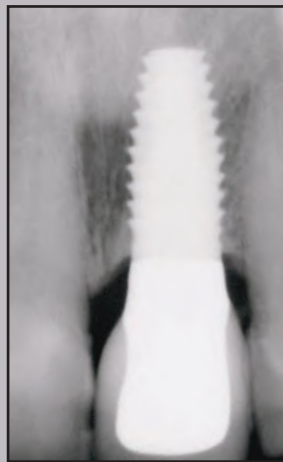
機能不全の歯根管および瘻孔がある上顎左1番



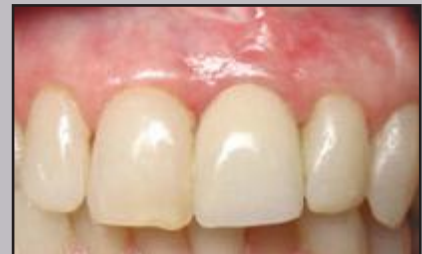抜歯後、臨床的組織欠損がみられた。



埋入時の Laser-Lok インプラント



修復4年後の骨レベル



修復4年後の審美状態

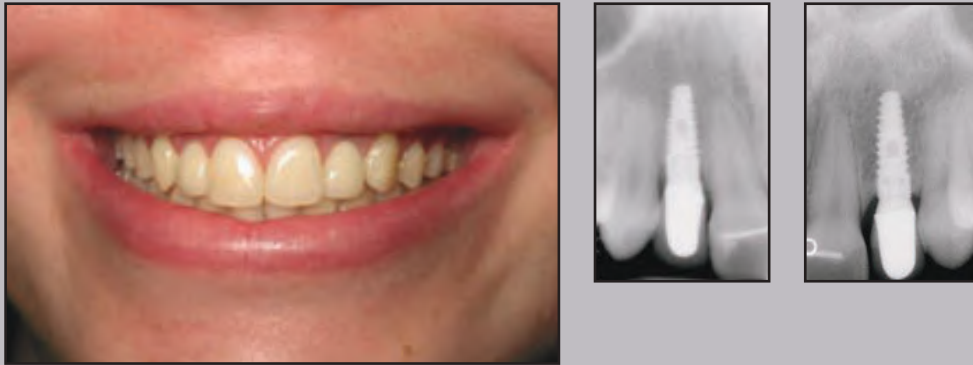60歳の女性。上顎左1番の根尖部に瘻孔があり慢性感染が明らかであった。この部位には過去に根管治療および根尖外科療法がおこなわれていた。可能な治療法に関して患者とインフォームドコンセントをおこない、歯科インプラント治療を選択した。患者はこれからすぐに2年間南アメリカに居住予定であったため、抜歯即時埋入およびソケット骨移植をおこなった。埋入はカラー部分が Laser-Lok マイクロチャネルデザインの 5mm × 13mm のインプラントを使用した。仮封冠はインプラント埋入後2ヶ月で装着した。患者は2年間専門的歯科治療を受けず、帰国後に最終クラウンを装着した。注目すべきはインプラント荷重後4年経過時点の歯槽頂骨レベルである（骨吸収がアバットメント・インプラント境界の0.5mm以内）。

その他 ヒトを対象とした研究

長期症例研究

症例 3

17歳女性。上顎側切歯(2本)の先天性欠損に対するインプラント治療の検討のため、紹介されてきた。CAT スキャン X 線写真などの精査の後、上顎右5番~左5番にわたる審美的歯冠延長術、および上顎両側側切歯相当部に BioHorizons 社のテーバード・インターナルインプラント 3.8mm x 12mm(3.5mm プラットフォーム)を埋入した。サージカルガイドを用い、計画通りクラウンの唇側歯頸マージン部より2~3mm下に埋入した。機械加工されたカラー部の 0.3mm は唇側中心骨縁上に露出した。しかし経過は順調であった。一次手術後4ヶ月において二次手術をおこない、ヒーリングアバットメントを装着した。




X 線写真および口腔内写真は、BioHorizons 社テーバード・インターナルインプラント埋入4年後のフォローアップである。歯槽頂骨レベルおよび審美的の素晴らしい維持が確認できる。

結論

本研究の3症例はカラー部の Laser-Lok マイクロチャネルによって、インプラント周囲の歯槽頂骨レベルおよび軟組織の審美性が維持されることが明らかとなった。その内の2症例は、骨補填部位にインプラントを埋入したものである。3症例とも口腔内所見および X 線写真から、アバットメント・インプラント界面(マイクロギャップ)に近接して歯槽頂骨が安定していることが明らかである。従来のインプラントで予測されるカラー部から第1ネジ山までの骨吸収はみられなかった。Laser-Lok マイクロチャネルは歯槽頂骨の維持や骨縁上結合組織の付着を促進することから、インプラントの生物学的幅径に新しいスタンダードの必要性を投じている。

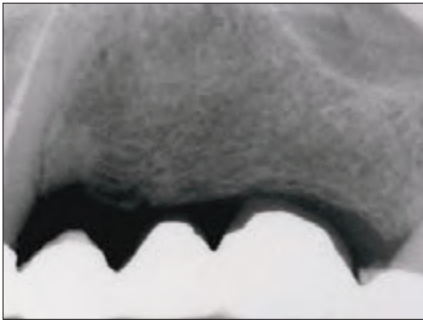
歯科医院での3年間の研究



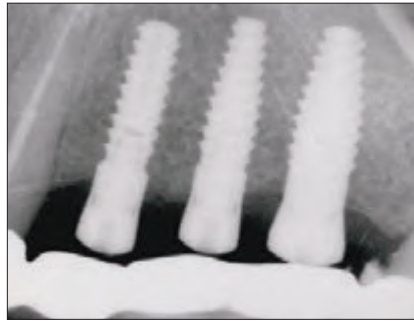
Radiographic analysis of crestal bone levels around Laser-Lok collar dental implants.

カラー部が Laser-Lok であるインプラント歯槽頂骨レベルの X 線学的分析

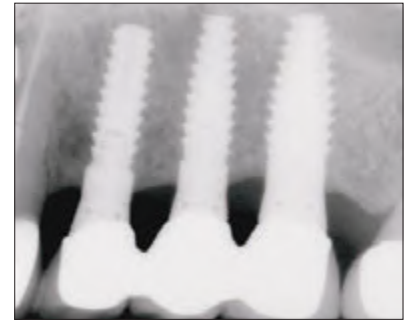
CA Shapoff, B Lahey, PA Wasserlauf, DM Kim.
Int J Periodontics Restorative Dent. 2010;30:129-137



インプラント埋入前のブリッジ不適合。顎堤幅が 4-5mm であることから、インプラント埋入時にリッジスプリットが必要



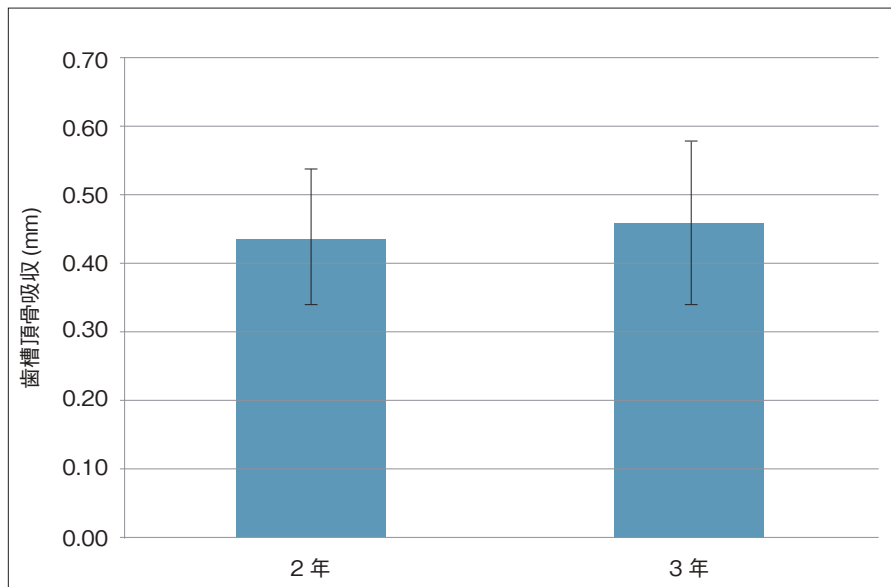
埋入後 3.5 ヶ月。ヒーリングアバットメントを装着。歯槽骨が Laser-Lok カラーに隣接



3 年経過。Laser-Lok カラーに隣接した歯槽骨は安定。カラー部から最初のネジ山において骨吸収の兆候はない。


緒言

この後ろ向き X 線学的研究は、Laser-Lok マイクロテクスチャー (8- および 12- μm の溝) を付与したインプラントの臨床的有效性を評価するためにおこなわれた。インプラントカラー部にある Laser-Lok マイクロテクスチャーへの物理的な結合組織線維の付着は、以前より臨床研究において偏光顕微鏡、走査電子顕微鏡を用いた組織学的評価から明らかとなっている。49 本のインプラントを分析したところ、術後 2 年には平均 0.44mm の歯槽頂骨吸収、3 年では 0.46mm の骨吸収を示した。全てカラー部の範囲内での骨吸収であり、インプラントのネジ山のレベルにおよぶ顕著な骨吸収はなかった。本研究における X 線写真評価は、インプラント周囲の結合組織線維が生物学的封鎖を獲得するという過去の臨床所見を支持するものであった。



49 本のインプラントを分析し、上部構造装着後 2 年の歯槽頂骨吸収の平均値は 0.44mm、3 年後では 0.46mm であることが示された。

結合組織付着のエビデンス



Human histologic evidence of a connective tissue attachment to a dental implant.

歯科インプラント体への結合組織付着に関する臨床組織像

M Nevins, ML Nevins, M Camelo, JL Boyesen, DM Kim.

Int J Periodontics Restorative Dent. Volume 28, Number 2, 2008.

要約

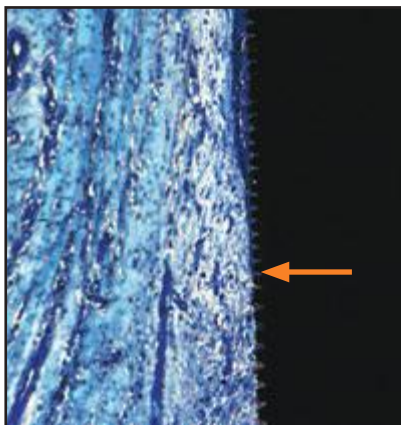
本研究は臨床研究であり、インプラントカラー部に付与された Laser-Lok マイクロチャネルの物理的結合組織の付着を明らかとするものである。2mm のカラー部に設けられたマイクロチャネルによって、上皮組織の根尖移動が抑制され、骨および結合組織の付着が誘導された。埋入後 6 ヶ月においてインプラントおよびその周囲軟・硬組織を採取し、光学顕微鏡、偏光顕微鏡ならびに走査電子顕微鏡を用いて組織学的観察をおこなった。

結果

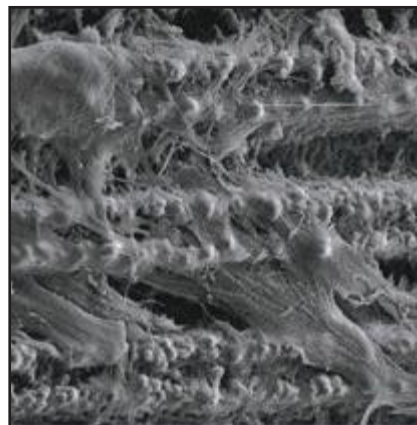
インプラントは、組織学的所見から骨との接触がみられ、骨結合を獲得していた。Laser-Lok マイクロチャネルには結合組織の付着があった。炎症所見はなかった。インプラント周囲組織は、角化重層扁平上皮に覆われた密度の高いコラーゲン性の固有層から構成されていた。角化上皮は、インプラント周囲溝の側面を覆う（錯角化）歯肉溝上皮に移行し、根尖方向にある接合上皮との境界は、クラウン辺縁と重なっていた。このように歯肉溝上皮は接合上皮に続いていたが、それはインプラントとインプラント周囲の粘膜に上皮付着をもたらしていた。また接合上皮のクラウン側から歯槽骨頂レベルに至るまでの区域では、結合組織がインプラント表面に並列していた。

これらの光学顕微鏡による組織像より、インプラント表面と接合上皮細胞の密接な接触が明らかとなった。インプラントのマイクログループ部分は結合組織で覆われ、偏光顕微鏡でこの部分を観察すると、インプラント表面の溝方向へのコラーゲン繊維の機能的走行が明瞭であった。SEM で標本の当該部分を観察すると、付着したコラーゲン繊維が確認された。

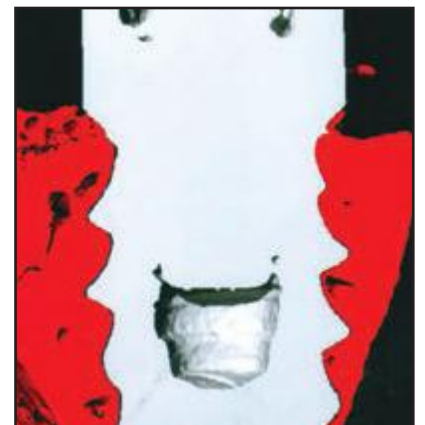全ての標本から高次元の骨・インプラント接触およびリモデリング促進がみられた。インプラント表面のグループに沿って機能的に走行したコラーゲン繊維の標本において、クラウン側に向かって新生骨のリモデリングが観察された。SEM 画像からは、歯肉溝上皮では細胞および接合上皮が剥離しているのが観察された。結合組織付着は歯槽骨頂の保存および上皮の根尖移動の抑制に有効であると思われる。



接合上皮の根尖への範囲が識別できる高倍率画像。レーザーによるマイクロチャネル表面に結合組織が付着し、骨付着部まで伸長している。



インプラントのラフサーフェスに付着するコラーゲン繊維を示した SEM 画像



骨結合および骨・インプラント接触（赤い部分）の概観を示した μCT 画像。骨接触のレベルがインプラントのネジ山全てを覆うまでに広がり、顕微鏡所見に一致している。歯槽骨吸収抑制に関わる結合組織付着の重要性がわかる。

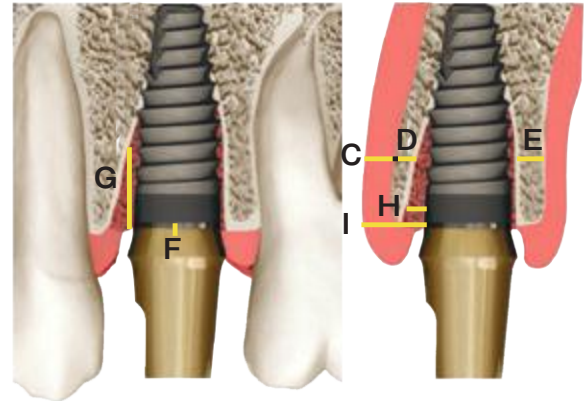
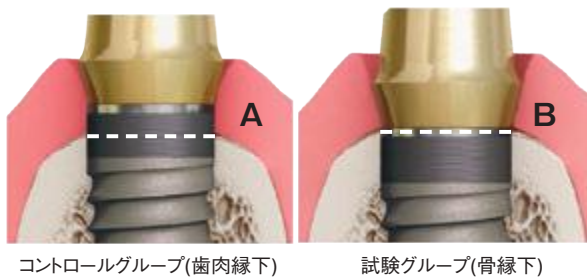
歯肉縁下埋入、骨縁下埋入の影響



Hard and soft tissue changes after crestal and subcrestal immediate implant placement.

歯肉縁下および骨縁下へのインプラント抜歯即時埋入後の硬・軟組織の変化

RU Koh, TJ Oh, I Rudek, GF Neiva, CE Misch, ED Rothman, HL Wang.
J Periodontol. 2011;82:1112-1120.



埋入レベルおよび臨床測定。A) 歯肉縁下埋入 B) 骨縁下埋入 C) 頬側歯肉の厚さ D) 頬側骨の厚さ E) 口蓋側骨の厚さ F) MBL G) TE H) HDD I) T-I

背景

本研究の目的は、カラー部に Laser マイクロテクスチャーを付与したインプラントの歯槽骨・軟組織レベルの埋入深度による影響を評価することである。更に、垂直的・水平的骨欠損の回復について評価し、抜歯即時埋入インプラントが臨床的結果に影響を与える要因を特定した。

方法

保存困難な歯（前歯部もしくは臼歯部）がある患者 24 名に対して、インプラント治療をおこなった。患者を無作為に選択し、口蓋側歯槽骨頂歯肉縁下あるいは歯槽骨縁下 1mm にインプラントを埋入した。角化歯肉 (KG) の幅と厚さ、水平的骨欠損の深度 (HDD)、頬側および隣接面間の辺縁歯槽骨レベル (MBLs)、頬側のスレッド露出、組織 - インプラント (T-I) の水平的距離、歯肉炎指数 (GI) および歯垢指数 (PI) などの臨床的指標を、ベースライン時（術直後）および術後 4 ヶ月に評価した。更に、歯間乳頭指数の歯間乳頭高さ (PH)、および歯肉レベル (GL) を含む軟組織のプロファイル計測を、術後 6 ヶ月ならびに 12 ヶ月のクラウン装着後におこなった。

結果

術後 4 ヶ月におけるインプラントの成功率は全体で 95.8% であった（1 本脱落）。24 名中 20 名が最後まで研究対象となった。ベースライン時には頬側の辺縁歯槽骨レベル (P=0.035) 以外は、全ての臨床的指標において歯肉縁下および骨縁下 2 つのグループに有意差はなかった。骨縁下グループは、ベースライン時からの 4 ヶ月間で、歯肉縁下グループより組織（角化歯肉）が著しく厚くなっていた。その他の臨床的指標（歯間乳頭指数、PH、GL、PI および GI）はどの計測時点においても有意差がみられなかった。頬側骨の厚みは $\leq 1.5\text{mm}$ 、HDD は $\geq 2\text{mm}$ で、頬側辺縁骨吸収に大きな相関があった。頬側骨の厚みが $\leq 2\text{mm}$ および HDD が $\geq 3\text{mm}$ の場合は、水平的変化に対して大きな相関性がみられた。

結論

インプラントの抜歯即時埋入手術は予知性のある外科術式（残存率 96%）であり、埋入位置のレベルは水平的、垂直的な骨変化ならびに軟組織の変化に影響しなかった。本研究では、厚い頬側骨やギャップが小さいこと、そして臼歯部においては、抜歯即時埋入インプラントの予後がより良好であると示唆された。

即時荷重された Laser-Lok インプラント



Histologic evaluation of 3 retrieved immediately loaded implants after a 4-month period.

即時荷重インプラント 3 本の 4 ヶ月後の組織学的評価

I Giovanna, G Pecora, A Scarano, V Perrotti, A Piattelli.
Implant Dentistry. Vol 15, Number 3, 2006.

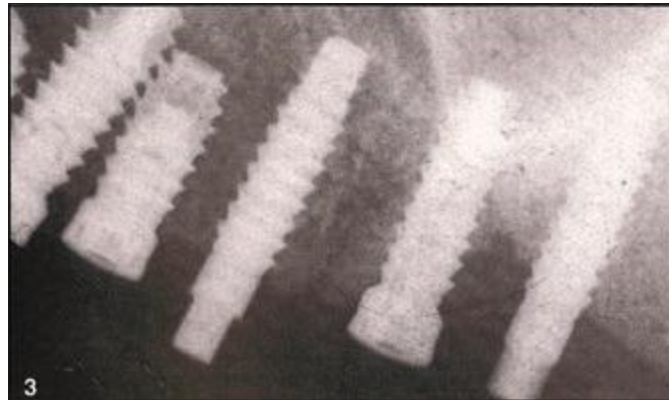


図 3：最終および暫間インプラントが埋入されている。

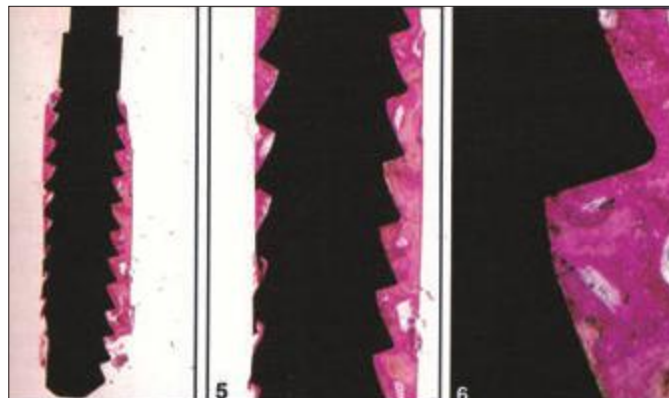


図 4：低倍率拡大。主として層板骨がインプラント表面に接触しているのがみえる。骨髓腔はほとんど存在しない。最初の骨 - インプラント接触はインプラントの最初のネジ山より上のレベルである。ネジ山の先端部に骨吸収を起こしている部位はない (酸性フクシンおよびトルイジンブルー、原拡大率= 12)

要約

目的： 男性患者 1 名に即時荷重（暫間補綴装置荷重）で埋入したチタンインプラント 3 本を、荷重 4 ヶ月後に撤去し、インプラント周囲の組織反応および骨 - チタン接触面の分析を組織学的、組織形態計測的におこなうこと。

材料および方法： 上顎が部分無歯顎の 35 歳の患者は、治療期間中に可撤式暫間補綴装置を希望しなかったため、3 本の最終インプラント埋入と、骨結合期間中に使用する 3 本の暫間インプラントを埋入することとした。暫間インプラントには手術同一日にレジン補綴装置を咬合接触させて装着し荷重をかけた。二次手術は 4 ヶ月後、暫間補綴装置を取り外し、トレフィンバーを用いて暫間インプラントを抜去した。抜去の時点で、全てのインプラントは臨床的に骨結合していた。光学顕微鏡で観察をするために組織標本を作製した。

結果： 低倍率で観察すると、骨梁がインプラント周囲に存在することが確認できた。骨リモデリング部位およびハバース系がインプラント表面近くに観察された。偏光顕微鏡では、スレッドの歯冠側で、層板骨がインプラント表面に対して平行に走る傾向が観察できた。その一方、下方部のスレッドにおいては、骨層板はインプラント表面に対して垂直に走っていた。

上顎洞底挙上即時荷重インプラント



Histologic evaluation of a provisional implant retrieved from man 7 months after placement in a sinus augmented with calcium sulphate: a case report.

硫酸カルシウムを用いて上顎洞底挙上による骨造成をおこない、埋入後7ヶ月で撤去した暫間インプラントのヒトを対象とした組織学的評価：症例報告

G Iezzi, E Fiera, A Scarano, G Pecora, A Piattelli.

Journal of Oral Implantology. Volume 33, No. 2. 2007.

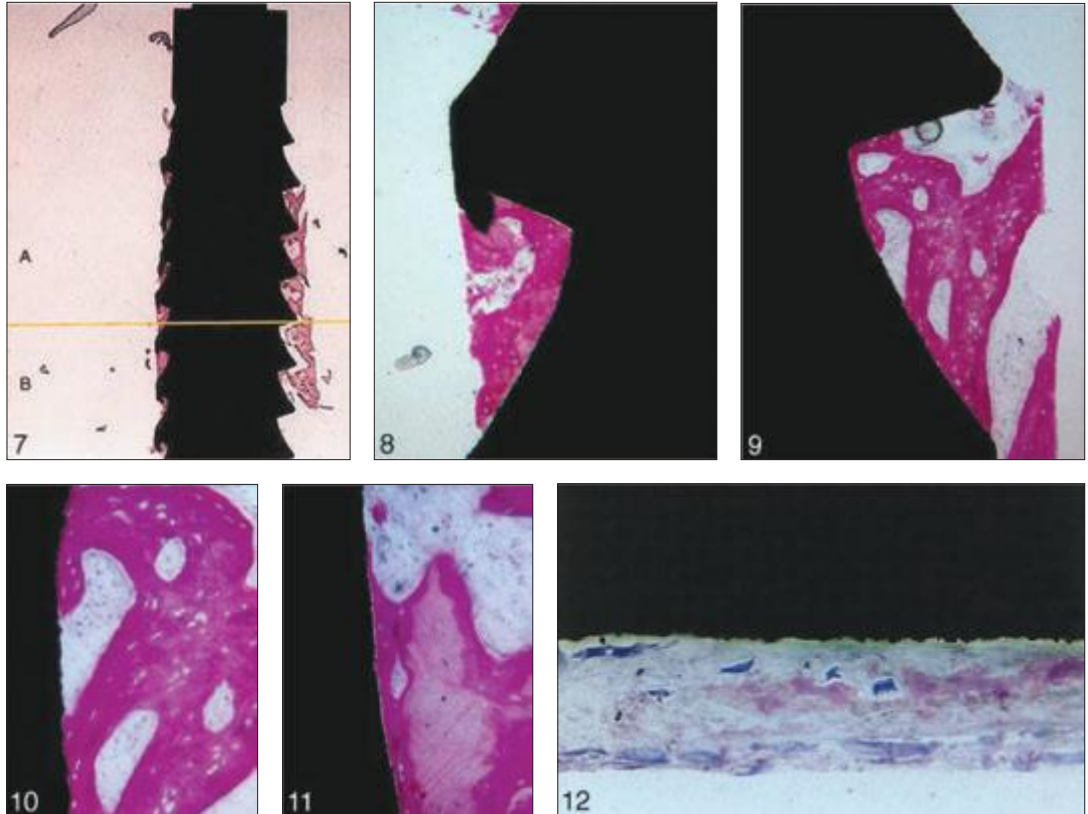


図7:低倍率画像。インプラント周囲およびインプラントに接触して骨が認められる。既存骨と新生骨の境界を示す線。(A) 既存骨、(B) 新生骨 (酸性フクシンおよびトルイジンブルー、12倍)

図8: 図7の高倍率画像(A部分)。骨細胞を含む骨小腔を持つ新生海綿骨がインプラント表面近くに存在していた。硫酸カルシウムの残留はみられなかった。(酸性フクシンおよびトルイジンブルー、50倍)

図9: 図7の高倍率画像(A部分)。成熟皮質骨がインプラント表面近くに存在し、インプラント表面上で骨のリモデリングが起こっている。(酸性フクシンおよびトルイジンブルー、100倍)

図10: 図7の高倍率画像(B部分)。骨-インプラント界面の歯冠部の高倍率画像。骨基質を分泌する活発な骨芽細胞が認められる。硫酸カルシウムは認められない。(酸性フクシンおよびトルイジンブルー、100倍)

図11: 図7の高倍率画像(B部分)。新生骨がインプラント表面と緊密に接触している。広い骨髓腔が存在する。硫酸カルシウムは存在しない。(酸性フクシンおよびトルイジンブルー、50倍)

図12: 図7の高倍率画像(B部分)。骨芽細胞(矢印部)の骨基質の分泌が、インプラント根尖部に観察される。(酸性フクシンおよびトルイジンブルー、400倍)

要約

異なる骨補填材に埋入されたインプラント界面の治療プロセスについては、ほとんどが明らかとなっていない。最適の上顎洞底骨増大をするためには、質の高い骨再生を誘導し、荷重されたチタンインプラントの骨結合を可能にする骨補填材が求められている。硫酸カルシウム(CaS)は医科で最も長く使用されている生体材料の一つであるが、インプラント同時埋入を可能とする上顎洞底骨増大材料としての研究は非常に少ない。本研究の目的は、上顎洞底へのCaS移植および暫間インプラントの同時埋入と即時荷重後、7ヶ月でインプラントを除去し、組織学的な評価をおこなうことであった。除去においてインプラントの1本から骨が一部剥がれたため、組織サンプルから除外した。2本目のインプラントは既存骨および新生骨に完全に囲まれており、組織学的評価をおこなった。骨細胞を含む小さな骨小腔が存在する層板骨がインプラント表面と接触をしていた。骨-インプラント界面にはギャップ、上皮細胞、結合組織は認められなかった。CaSの残留は皆無であった。骨-インプラント接触率は55%±8%であった。このうち、40%は既存骨によるもので、15%は新生骨によるものであった。上顎洞底においてCaSは完全に吸収しており、新生骨に置換されていた。この新生骨は、即時荷重後にインプラント表面と密に接触したことがわかった。

審美領域への即時埋入



Immediate implant placement and provisionalization—two case reports.

インプラントの即時埋入および即時暫間補綴 — 2 症例の報告

SJ Froum, SC Cho, H Francisco, YS Park, N Elian, D Tarnow.
Pract Proced Aesthet Dent 2007;19(10):421-428.

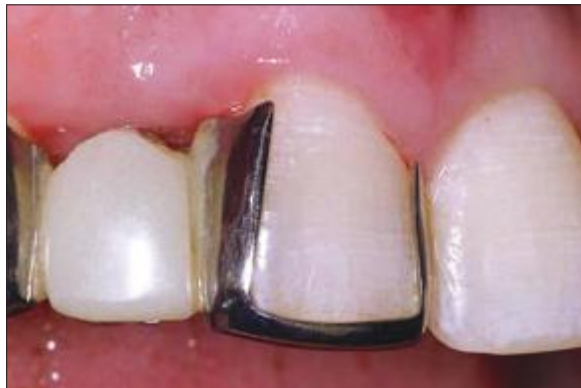

図 1：右側側切歯欠損に対する右犬歯から右中切歯の固定性義歯の術前画像

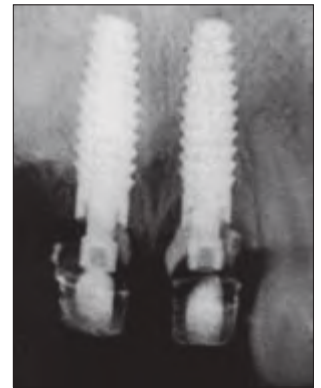

図 2A：インプラント埋入直後の X 線写真

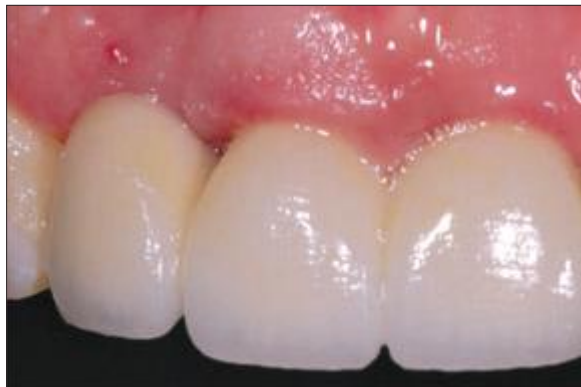

図 3：インプラント埋入 2 年半後の術後写真。頬側歯肉辺縁は審美的に維持されていることがわかる。

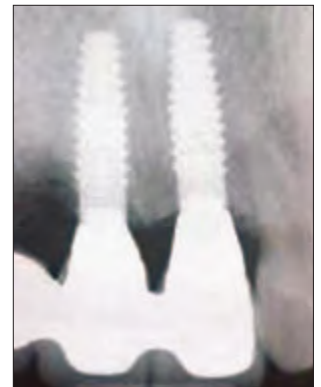

図 2B：インプラント荷重 2 年半後の術後写真。隣接面間の骨レベルが維持されている。

要約

従来、歯科の骨内インプラントは抜歯後 6 ～ 12 ヶ月の治癒期間をおき、2 回法の外科術式で埋入されてきた。治癒期間を短縮するために、抜歯後即時埋入および即時暫間補綴などのプロトコルが紹介された。このプロトコルで埋入されたインプラント残存率は高いが、審美領域における歯肉退縮および骨吸収が潜在する障害である。報告する 2 症例では、前歯部審美を保存する外科的テクニックを紹介する。それは、低侵襲の抜歯、インプラント即時埋入、暫間補綴、およびレーザーによるマイクログループを歯冠部に付したデザインのインプラントを用いたプロトコルである。

考察

レーザーマイクログループが歯冠部に付与されたインプラントでは、組織付着の誘導や、カラー部が機械研磨されたインプラントでよくみられる上皮陥入を抑制し、頬側骨縁上の軟組織保存の一因となった可能性がある。この骨縁上軟組織の保存には、骨縁上インプラント表面への軟組織付着の確立が大きく関与する。