


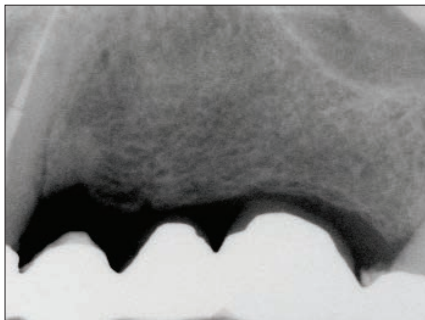
歯科医院での3年間の研究



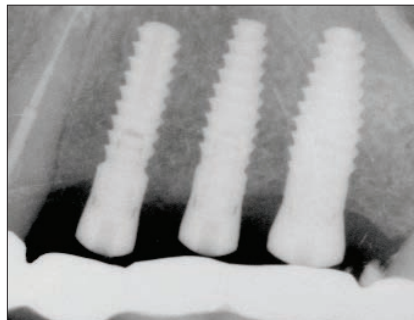
Radiographic analysis of crestal bone levels around Laser-Lok collar dental implants.

カラー部が Laser-Lok であるインプラント歯槽頂骨レベルの X 線学的分析

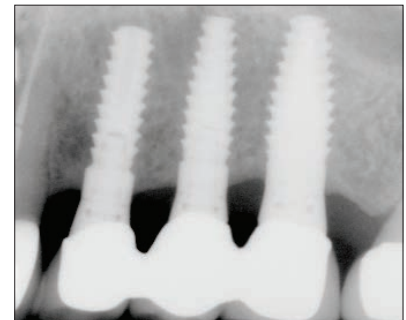
CA Shapoff, B Lahey, PA Wasserlauf, DM Kim.
Int J Periodontics Restorative Dent. 2010;30:129-137



インプラント埋入前のブリッジ不適合。顎堤幅が 4-5mm であることから、インプラント埋入時にリッジスプリットが必要



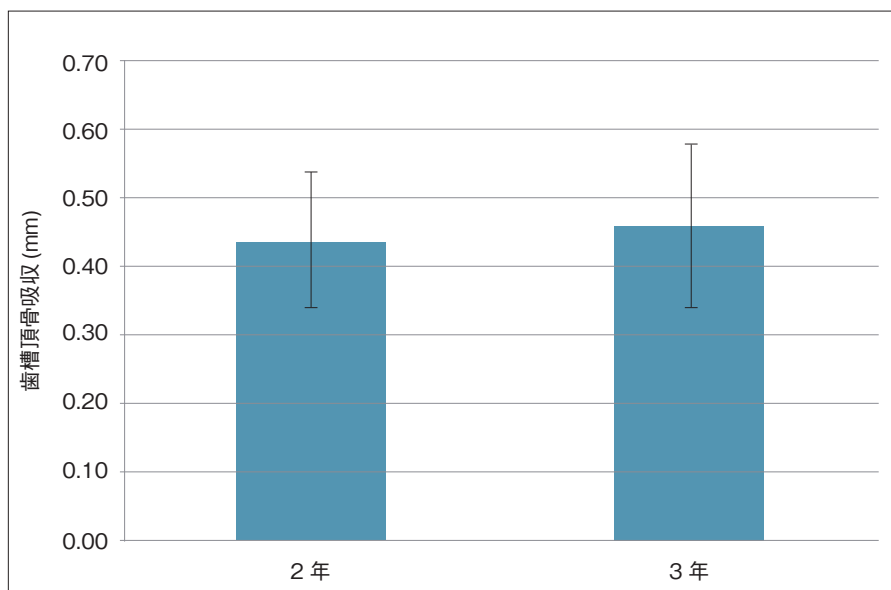
埋入後 3.5 ヶ月。ヒーリングアバットメントを装着。歯槽骨が Laser-Lok カラーに隣接



3 年経過。Laser-Lok カラーに隣接した歯槽骨は安定。カラー部から最初のネジ山において骨吸収の兆候はない。

緒言

この後ろ向き X 線学的研究は、Laser-Lok マイクロテクスチャー (8- および 12- μm の溝) を付与したインプラントの臨床的有效性を評価するためにおこなわれた。インプラントカラー部にある Laser-Lok マイクロテクスチャーへの物理的な結合組織線維の付着は、以前より臨床研究において偏光顕微鏡、走査電子顕微鏡を用いた組織学的評価から明らかとなっている。49 本のインプラントを分析したところ、術後 2 年には平均 0.44mm の歯槽頂骨吸収、3 年では 0.46mm の骨吸収を示した。全てカラー部の範囲内での骨吸収であり、インプラントのネジ山のレベルにおよぶ顕著な骨吸収はなかった。本研究における X 線写真評価は、インプラント周囲の結合組織線維が生物学的封鎖を獲得するという過去の臨床所見を支持するものであった。



49 本のインプラントを分析し、上部構造装着後 2 年の歯槽頂骨吸収の平均値は 0.44mm、3 年後では 0.46mm であることが示された。