


Laser-Lok アバットメント症例 (ヒト)



Connective tissue attachment to laser microgrooved abutments: A human histologic case report.

レーザーマイクログループを付与したアバットメントの結合組織付着：ヒトの組織学的症例報告

M Nevins, M Camelo, ML Nevins, P Schupbach, DM Kim.

Int J Periodontics Restorative Dent, Volume 32, Number 4, 2012. p. 384-392.

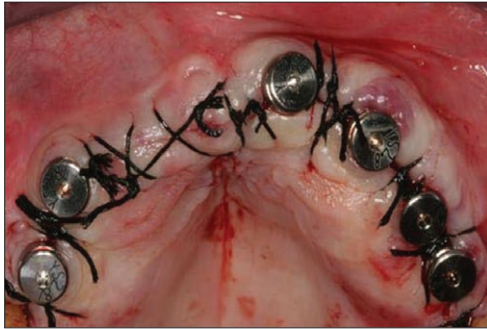


図 1：Laser-Lok マイクロチャンネルを付与したヒーリングアバットメントをインプラント体に装着。粘膜骨膜弁をテンションフリーで閉鎖した。

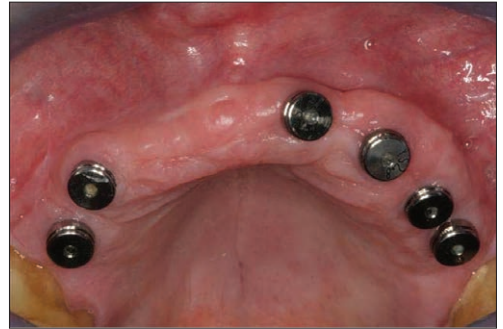

図 2：10 週間後、患者 #1 の治療は通常で、感染・炎症はみられない。

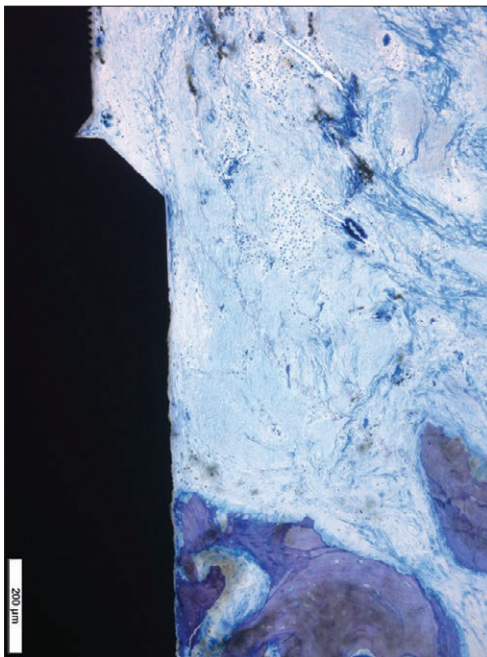


図 3：歯槽頂骨はインプラントのカラー部表面と密接に接合しており、明らかな骨吸収はなく、新生骨形成がみられる。

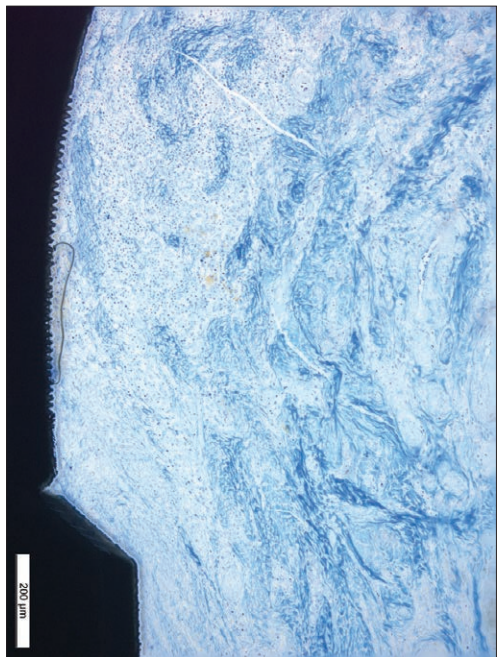


図 4：より大きい力で、密性結合組織がアバットメントの Laser-Lok アバットメントのマイクログループ表面と密接に接合している。

要約

過去の基礎研究および臨床試験では、インプラントのカラー部に精密にレーザーアブレーションすることによって付与されたマイクログループに、結合組織が直接付着する効果があることを実証した。最近のイヌを使った実験では、特定部位にレーザー切削したマイクログループを付与したヒーリングアバットメント表面にも同様の結果が得られている。どちらの研究においても、インプラント/アバットメント表面への結合組織付着は付着上皮の根尖側移動に対して抑制機能として働き、歯槽頂骨吸収を抑制する。今回の臨床試験では、レーザーによってマイクログループを付与したアバットメントの効果を報告した。そして基礎研究にもあるように、精密にレーザーアブレーションしたマイクログループによって、アバットメント表面への結合組織の付着が可能となり、付着上皮の根尖側移動が制御されることで、歯槽頂骨の早期の骨吸収を防いだ。