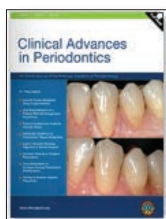


## Laser-Lok ボールアバットメント症例報告 (ヒト)



### Histologic evidence of connective tissue integration on laser microgrooved abutments in humans.

レーザーを用いてマイクログループを付与したアバットメントにおける、ヒトの結合組織性結合の組織像

NC Geurs, PJ Vassilopoulos, MS Reddy.  
*Clinical Advances in Periodontics*, Vol. 1, No. 1, May 2011.



図 1: トルイジンブルー / Azur II で染色した研磨標本。マイクログループ表面の歯冠側で次第に減少している口腔上皮および付着上皮



図 2: 図 1 の高倍率画像。マイクログループを付与したアバットメントの表面に密接に接触している結合組織



図 3: 図 2 の偏光顕微鏡像。アバットメント表面に対して機能的に並ぶコラーゲン線維

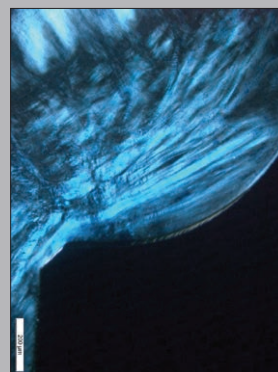


図 4: 図 3 の歯冠部の偏光顕微鏡像。コラーゲン線維の向きはアバットメントの平滑面に対してさらに平行

## 緒言

ヒトの組織像および走査型電子顕微鏡 (SEM) から、レーザーを用いてマイクログループを付与したアバットメント表面への軟組織結合に関する要点を示す。

## 症例

骨結合を獲得した 2 名の患者のインプラントに、レーザーを用いてマイクログループを表面に付与したアバットメントを装着した。6 週間の治療期間の後、アバットメントと周囲軟組織を除去し、組織切片作製と SEM をおこなった。最も根尖側にある上皮組織はレーザー加工部の歯冠側に位置していた。結合組織に関しては、コラーゲン線維がマイクログループ表面に対し垂直に並んでいた。結合組織とマイクログループのアバットメント表面の間に密接な接触がみられた。

## 結論

症例患者のアバットメントには、マイクログループ表面に対して機能的に並んだ線維組織による結合組織性結合がみられた。

## 総括

本症例がどうして新情報になるのか? — 筆者らの知る限りでは、本研究が初めてヒトの組織を用い、マイクログループを施したアバットメント周囲の結合組織性結合について報告されたものだからである。

本症例成功の秘訣は何か? — マイクログループを表面に付与することで、機能的配列をもつコラーゲン線維のアバットメント表面への結合組織性結合が得られる。

本研究結果の評価をする上で、主な制限は何か? — 本研究は単に付着に関する組織学的研究であり、臨床結果あるいは臨床的優位性は報告されていない。臨床的優位性を実証するためには更なる研究をおこなう必要がある。