

LADDEC[®] および Mem-Lok[®] を使用した一回法インプラント



Soft and hard tissue modifications at immediate transmucosal implants (Laser-Lok[®] microtextured collar) placed into fresh extraction sites. A six month prospective study with surgical re-entry.

抜歯即時埋入した粘膜貫通型インプラント (カラー部に Laser-Lok[®] マイクロテクスチャーを付与) での軟組織・硬組織の改良。外科的リエントリーを伴う6ヶ月間の前向き研究

V Iorio Siciliano, G Marzo, A Blasi, C Cafiero, M Mignogna, M Nicolò
Accepted for publication, Int J Periodontics Restorative Dent.




図1：Single-stage インプラントシステム

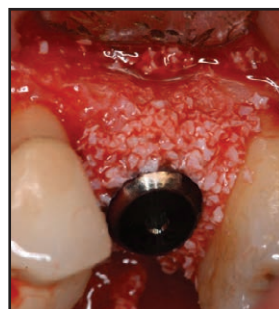


図2：異種骨由来の顆粒状骨補填材によるインプラント周囲骨欠損部への補填(Laddec[®] BioHorizons, IPH, Inc)

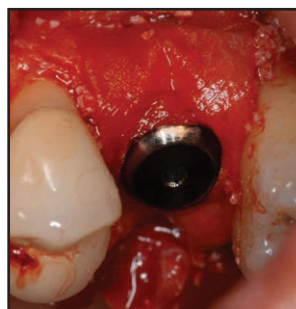


図3：インプラントネック部周囲への吸収性コラーゲンメンブレン適用(Mem-Lok[®] BioHorizons, IPH, Inc)

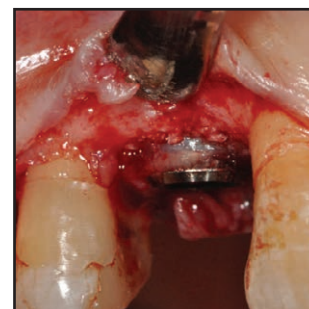


図4：外科的再エントリー。Laser-Lok[®] マイクロテクスチャーカラー部への結合組織再生

要約

組織学的研究および臨床研究から、カラー部にレーザーによる微小構造をもつインプラントでは、機械研磨カラーのインプラントに比較して、カラーへの結合線維の付着が優れ、インプラント周囲溝の深さやインプラント周囲骨吸収の減少が確認されている。この前向き研究の目的は、骨再生法を併用した粘膜貫通型インプラント (カラー部の Laser-Lok[®] マイクロテクスチャー) の抜歯即時埋入において、歯槽骨量の変化を評価することである。

材料と方法

13本のインプラント (Single-stage Implant System[®]、BioHorizons、IPH, Inc) を抜歯窩に即時埋入した。インプラント周囲骨欠損に対してはウシ由来の異種骨補填材 (Laddec[®]、BioHorizons、IPH, Inc) で補充し、吸収性コラーゲンメンブレン (Mem-Lok[®]、BioHorizons、IPH, Inc) で被覆した。

結果

6ヶ月後に外科的リエントリーをおこなったところ、カラー部にマイクロテクスチャーを施した Laser-Lok[®] では歯槽骨の吸収が少なかったが、それは硬・軟組織付着が向上したことによると考えられた。