

## Tapered Plus でターナー・ルールに挑む



### Maintaining inter-implant crestal bone height via a combined platform-switched, Laser-Lok<sup>®</sup> implant/abutment system: A proof-of-principle canine study.

プラットフォームスイッチング、Laser-Lok インプラント/アバットメントシステムを組み合わせたインプラント間の歯槽頂骨の維持：イヌを使った原理証明研究

M Nevins, ML Nevins, L Gobbato, HJ Lee, CW Wang, DM Kim.  
*Int J Periodontics Restorative Dent*, Volume 33, Number 3, 2013.



図 1: プラットフォームスイッチングをした Laser-Lok アバットメントとインプラント




図 2: 2mm のインプラント間に歯槽頂骨吸収はみられない。

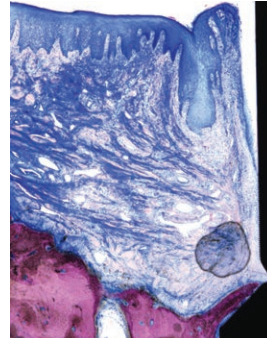


図 3: Laser-Lok 表面への結合組織の付着。レーザーアブレーションカラー部への骨形成



図 4: 3ヶ月後において歯槽頂骨吸収はみられない。レーザーアブレーションカラー部への広範囲な骨接触

### 要約

上顎前歯部におけるインプラント審美補綴を達成するためにはインプラント間乳頭の獲得が重要である。しかし、その乳頭構造の安定には、その直下で支持する十分な歯槽骨が必要である。多くの研究から、歯槽頂骨の吸収はインプラント間距離が 3mm 以下の場合に起こると言われる。今回はイヌを用いた動物実験をおこない、レーザーアブレーションアバットメントおよびマイクログループを付与したインプラントによる、プラットフォームスイッチングの新しいデザインによって、2mm および 4mm のインプラント間の歯槽頂骨を評価した。結果から、インプラント/アバットメントデザインにこのような精密な改良をすることで、乳頭を維持する歯槽頂骨の吸収を引き起こすことなく、インプラント間の距離が 2 ~ 4mm のインプラント埋入が可能であることが示唆された。

### 軟組織の所見

インプラント周囲の軟組織は、接合上皮と一体化した歯肉溝上皮からなる上皮バリアで構成されている。接合上皮と歯肉溝上皮はアバットメントの Laser-Lok マイクログループの歯冠側端で分かれる。この部位では、結合線維の帯が 0.7-mm 幅のマイクロチャンネル加工部分に垂直的に入り込んでいた。さらに、インプラントカラー部の Laser-Lok 部分には、インプラント-アバットメント接合部を結合線維が封鎖していた。重要なのはインプラント-アバットメント接合部 (IAJ) に炎症性の細胞浸潤がみられなかったことである。

### 硬組織の所見

埋入後 3 ヶ月を経過しても、インプラント間歯槽頂の骨吸収はみられなかった。インプラント体およびカラーの全域で顕著な骨結合がみられた。また多くの標本では、再生骨が IAJ のマイクロギャップに近接してみられた。IAJ のマイクロギャップの部位において、レーザーアブレーションしたマイクロチャンネル上に垂直に入り込んだ結合線維の付着や骨形成は、解剖学的に IAJ を封鎖すると同時に、接合上皮陥入を阻止していた。